

## パンフェノンS<sup>®</sup> (ピクノジェノール含有) の強力な抗炎症作用と鎮痛効果\*

渡辺 敏夫<sup>1)</sup> 大川 博<sup>2)</sup> ジェフリー・マイケル・ストロング<sup>3)</sup> 松下 祐治<sup>4)</sup>  
Toshio WATANABE Hiroshi OKAWA Jeffry Michael Strong, ND Yuji Matsushita

犬猫の骨折、打撲、気管虚脱は、時折みられる疾患である。従来これらは、ステロイドや非ステロイド系消炎剤での鎮痛、抗炎症効果を期待してコントロールされている。今回パンフェノンS<sup>®</sup>を経口投与にて安全に抗炎症作用と鎮痛効果がみられた。

キーワード：パンフェノンS<sup>®</sup>、抗炎症作用、鎮痛効果

### はじめに

パンフェノンS<sup>®</sup> (ピクノジェノール含有) は2005年、2006年動物臨床医学会年次大会で発表を行ったが、さまざまな難治性疾患の小動物に薬との併用なく単独投与で効果があることが解っている<sup>1, 2)</sup>。今回は痛みを伴う疾患に対してきわめて有効であったので、その症例報告をする。

### 材料および方法

試験薬としてパンフェノンS錠<sup>®</sup> 140mg (ピクノジェノールと発酵ゴマ末複合体) を使用した。パンフェノンS<sup>®</sup>投与量は体重5kgに対して1日1回、1錠投与を基本とし、体重10kgであれば1日2回、1錠ずつ各症例に投与した。

【症例1】柴犬、雄、4歳齢、体重11.5kg。

病名：気管虚脱 (レベル5分の4)

主訴：問診によると以前 (約2カ月前) より時々、咳はあったが放置しておいても治っていた。2日前より咳が止まらないとのことで来院した。

治療および経過：パンフェノンS<sup>®</sup>を投与する前にアモキシシリンのみを3日間投与したが、変化なし。第4病日胸部X線検査にて頸胸部の重度の気管虚脱を確認した (図1)。アモキシシリン (11mg/

kg PO BID)、アミノフィリン (10.5mg/kg PO BID) に加え、パンフェノンS<sup>®</sup>を基本の2倍量1日2回2錠ずつ与えると2日目で咳をしなくなった。第15病日時々、咳をみるとのこと、パンフェノンS<sup>®</sup>のみ1日2回2錠ずつ×14日間与えてもらった。すると数日で咳はみられなくなった。散歩を10分間くらい走歩行しても咳をみないとのこと。重度の気管虚脱にもかかわらず即効性があると思われた。

【症例2】日本猫、雌 (避妊済)、5歳齢、体重3.9kg。

病名：離断性骨軟骨症 (左脛骨近位軟骨面) (図2)

主訴：木から落ちた後、左後肢がつけないとのことで来院した。

治療および経過：左後肢屈伸にてクリック音あり。初診日にデキサメタゾン+ペニシリンGを注射後、初診日よりパンフェノンS<sup>®</sup>1錠2回×7日間投与してもらった。3日目には負重開始。だんだん歩行が楽になった様子。第18病日の現在、動き歩き方はほとんど正常と変わらず、時々跛行をみる程度である。

【症例3】日本猫、雌 (避妊済)、16歳齢、体重2.5kg。

病名：骨盤 (恥骨) 骨折

主訴：症例は2日前に左後肢が動かないとのことで、前日に別の病院で治療するも食欲がなく元気がないとのことで来院。

治療および経過：診察の結果、左側仙腸関節の

\* A strong anti-inflammatory and anti-allergy efficacy of Pinfenon S

<sup>1)</sup> 渡辺動物病院：〒969-1101 福島県本宮市高木字高木 21 番地

<sup>2)</sup> (株)スケアクロウ：〒154-0044 東京都渋谷区円山町 6 番 7 号渋谷アムフラット 1 F

<sup>3)</sup> ホーファーリサーチ社：Director of Scientific Communications Horphag Research (Asia)

<sup>4)</sup> (株)トレードピア：〒104-0032 東京都中央区八丁堀 4-9-4

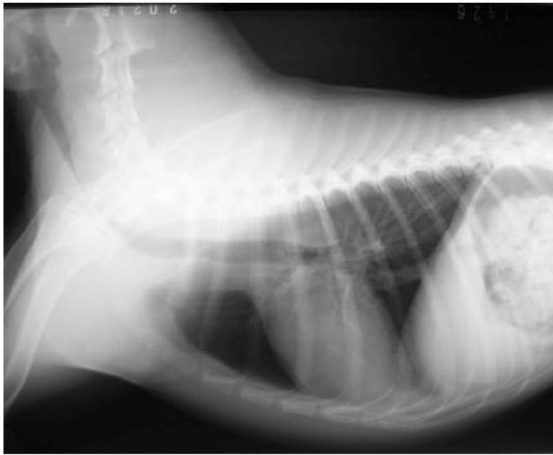

図1 X線ラテラル像 気管虚脱 (症例1)

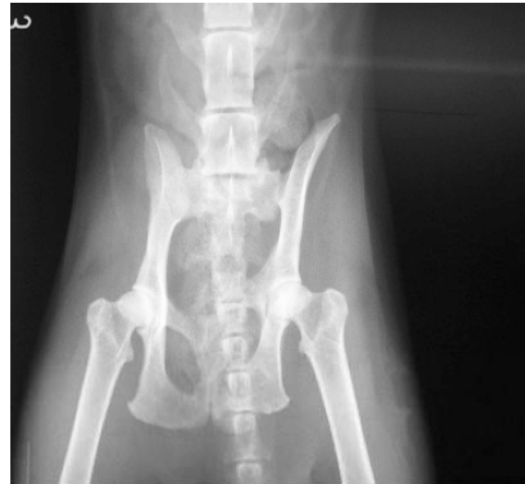

図3 X線VD像 骨盤骨折 (症例3)

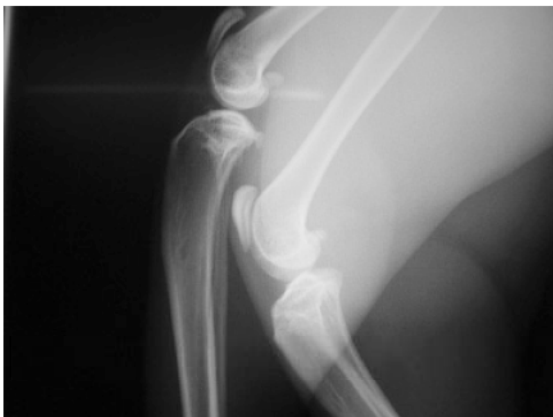

図2 X線ラテラル像 離断性骨軟骨症 (症例2)

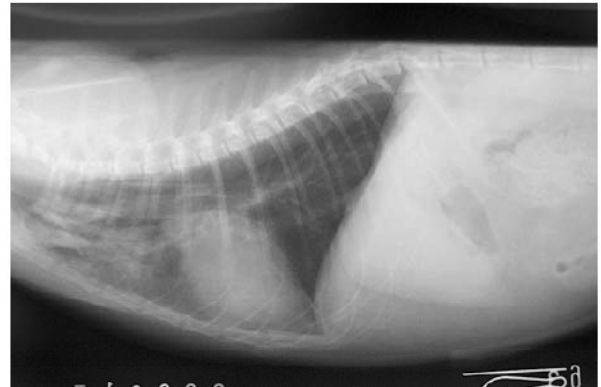


図4 X線ラテラル像 肺挫傷 (症例4)

脱臼、左側恥骨の骨折があり (図3)、下腹部、恥骨部の内股、恥骨部の内出血紫斑 (直径約10mm) が認められた。左後肢の負重は不可能であり、左後肢、大腿部臀部の触診を嫌がった。補液、デキサメタゾン、抗生剤を投与するも2日間食欲がなくじっとしていたが、寝返りは自らでき少しは楽になった様子であった。第3病日に補液、デキサメタゾン、ペニシリンに加え、パンフェノンS<sup>®</sup> 1錠を1日2回、5日間投与した。第4病日より食欲回復し体を動かすようになった。日に日に動き、食欲が回復していった。第21病日より外歩きし普通の生活をしている。なお、外科的整復・処置はしていない。即効性と鎮痛効果があると思われた。

**【症例4】** 日本猫、雌 (避妊済)、7カ月齢、体重3.5kg。

**病名：** 肺挫傷、胸部打撲、皮下気腫

**主訴：** 3階ベランダより落下し、首、胸を触れると嫌がって鳴くとのことで来院した。

**治療および経過：** 胸部X線検査により右肺前葉の

挫傷、前胸から頸部の皮下気腫、右胸壁の皮下紫斑、疼痛を認めた (図4)。デキサメタゾン、キモトリプシンの注射1回とパンフェノンS<sup>®</sup> を1錠投与してあとは家でパンフェノンS<sup>®</sup> 1錠×2回の投与を指示した。第2病日より動きは良好で呼吸もほとんど普通で胸に触れても嫌がらないとのこと。即効的で鎮痛効果があると思われた。

## 結 果

パンフェノンS<sup>®</sup> の抗炎症、鎮痛効果はステロイドや非ステロイド系消炎鎮痛剤 (NSAID) と同程度と思われる。临床上、出血傾向のある犬、連日、注射のできない犬や猫に非常に使い勝手がよいと思われる。また、何よりも安全であり副作用がまったくなく、即効的である。パンフェノンS<sup>®</sup> を投与することで、症例のQOLの改善が早期にみられたと判断している。